

## 4. 胸部・大血管領域

牛尾 哲敏 滋賀医科大学医学部附属病院放射線部

MDCTの多列化、高速回転化は、CT画像診断に大きなメリットをもたらしており、MPR画像、MIP画像、3D画像が、診断・手術支援画像として臨床において多用されている。この背景には、CT装置の進化だけではなく、ワークステーション(以下、WS)の進化も大きな要因として考えられる。

しかし、CTのボリュームデータが有効活用されず、横断像の画像出力のみで終わっていることも多々見受けられる。また、診断・手術支援画像としての標準化がなされていないことも事実であり、CT検査に対する出力画像は施設基準で運用されているのが現状である。

そんな中、2016年に日本診療放射線技師会分科会として画像等手術支援分科会(石風呂委員長)が発足し、各領域(疾患)における診断・手術支援画像の標準化と、その精度の高い3D画像を作成するための認定技師を養成すること、そして認定技師による画像作成に対価(診療報酬)が認められることを最終目的とし、現

在、認定講習会活動が繰り広げられている。本稿では、その分科会委員の一人として、胸部・大血管領域に求められる診断・手術支援画像について解説する。

### MDCTと ボリュームデータ

シングルCTからMDCTに進化したことで、ボリュームデータ(1回の呼吸停止下)の取得が可能となった。ただし、4列程度のMDCTでは、撮影範囲にも依存するが、呼吸停止時間と撮影条件(検出器サイズ、ビームピッチ、X線管回転速度など)を考慮する必要がある。理想的なボリュームデータの取得が困難なこともあった。16列、64列が多く稼働する今日においては、0.5~1mmスライス厚の細かなボリュームデータの取得が容易になるとともに、診断・画像閲覧環境もフィルムからモニタ時代へ移り変わり、その恩恵として、大量のボリュームデータが臨床において難なく有

効活用されている。64列CT(東芝メディカルシステムズ社製「Aquilion CX」の場合)を用いた胸部CT(撮影範囲約30cm、検出器サイズ0.5mm、0.5秒回転、ビームピッチ0.641)の撮影時間は約8秒で、スライス厚0.5mmのボリュームデータであれば、約600枚の画像が出力される。生データが消滅すれば追加の画像再構成はできないので、検査後に必要な関数によるボリュームデータの作成を速やかに行う必要がある。

このボリュームデータに求められる要件としては、画像の連続性に優れること、呼吸変動・体動がないこと、細かい検出器サイズ(元画像)であること、部分容積効果が少ないこと、ヘリカルアーチファクトが少ないこと、最適な再構成関数が用いられていることなどが考えられる。

ボリュームデータの厚さによるMPR画像の描出能の違いを図1、2に示す。肺野結節評価のコロナル像では、ボリュームデータが薄い(スライス厚1mm)ほ

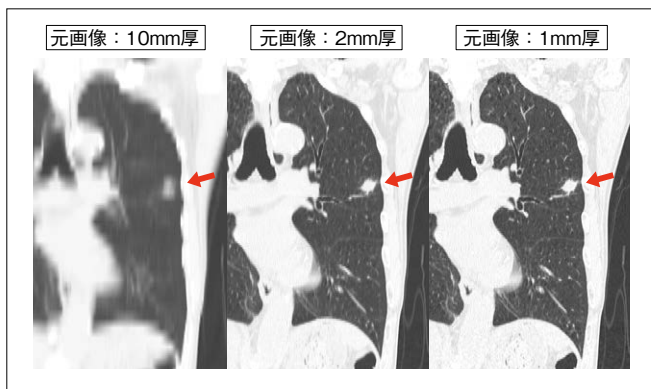


図1 ボリュームデータの臨床応用(肺野観察)：診断に適したMPR画像の作成  
 ◀：結節の描出能を比較  
 コロナル、サジタル像が有用。元画像はスライス厚1mmが精度に優れる。

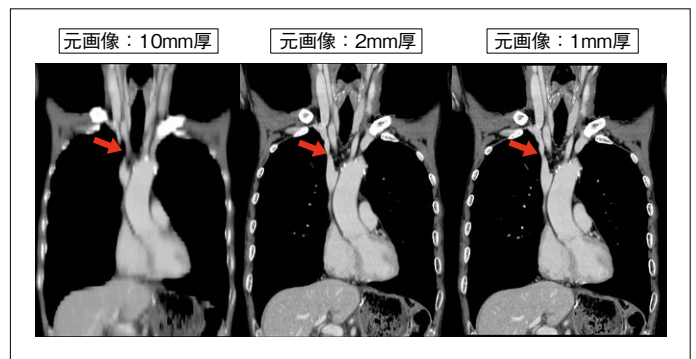


図2 ボリュームデータの臨床応用(縦隔・大血管観察)：診断に適したMPR画像の作成  
 ➡：縦隔リンパ節の描出能を比較  
 肺野同様にコロナル、サジタル像が有用。元画像はスライス厚2mmでもリンパ節、大血管評価は可能である。