

## 骨盤外傷

## 1. 外傷の画像診断手法と血管内治療

吉原 尚志/町田 幹  
田島 廣之

日本医科大学付属病院放射線科/ハイテクリサーチセンター

骨盤外傷には、スポーツ外傷をはじめとする軽症から、転落や交通事故といった強力な外力によって生じる重症度の高い病態まで存在するが、救急医療において治療対象になるほとんどの症例は後者である。

重症度の高い骨盤外傷が致死的原因である理由は、後腹膜血腫に伴う循環不全が起るからであり、現在でも骨盤外傷により循環不全に陥った際の死亡率は高率である。このため、骨盤外傷における救急処置の目的は循環動態を安定させることであり、後腹膜血腫のコントロールが何よりも重要である。

## 初期診療

重症骨盤外傷は、多発外傷として搬送されることが多く、通常は外傷に対する初期診療に順じて行われる<sup>1)</sup>(図1)。primary survey(生命危機を示すバイタル評価と緊急蘇生)後、胸腹骨盤部単純X線写真、FAST(USによる出血評価)を行いつつ、初期急速輸液(2l/30min)に対する反応にて、循環動態をresponder(維持輸液で安定)、transient-responder、non-responder(ショック指数1以上)の3つに分類する。その上で、安定した症例は、secondary survey(各臓器損傷の診断と治療方針の決定)を単純・造影CTによって行う。primary surveyにてnon-responderであった症例、secondary

surveyにて腹腔内、骨盤内に出血が疑われた症例には、damage control surgery(DCS)や経カテーテル的動脈塞栓術(TAE)が行われる。

当施設では、救急救命医(外傷外科医)によるprimary surveyの後に、救命救急医、画像診断医がsecondary surveyをともに行い、TAEが必要と判断された症例に対してはすぐさま血管内治療医へと連絡が行く。ショック状態の場合は、救急救命医による循環動態管理がなされている状態で、血管造影と血管内治療が行われることも少なくない。

骨盤外傷に限った初期治療に関して、明確なプロトコルはいまだ確立されていないが、わが国では、大量急速輸液・輸血とともに、シーツパッキングや創外固定などで骨折の安定化、骨盤容量の縮小を図りつつTAEを行うことが通例となっている。以前用いられていたショックパンツは、出血の増悪、下肢の血流障害、他の治療の妨げになるといった理由によりあまり用いられなくなってきている。

## 分類

骨盤骨折の分類には、受傷方向と重症度で分類したYoung-Burgess分類<sup>2)</sup>、骨盤環の連続性を重視したPennal-Tile分類<sup>3)</sup>、Tile分類を後方成分の骨折でさらに細分化したAO/ASIF分類<sup>4)</sup>などがあるが、救急医療の現場では日本外傷学会分類(図2)<sup>5)</sup>を用いることが多くなってきている。

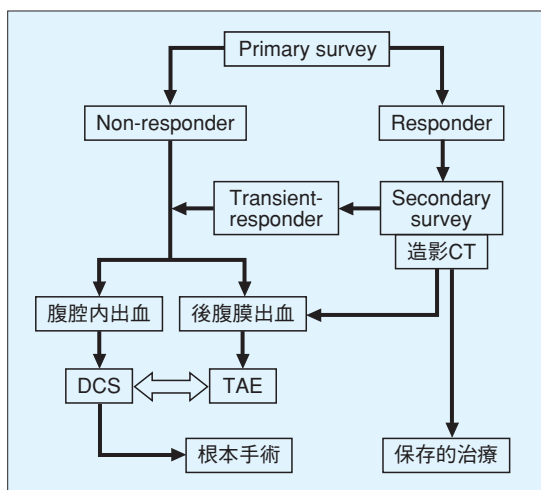


図1 外傷初期治療の標準化(参考文献1)より引用)

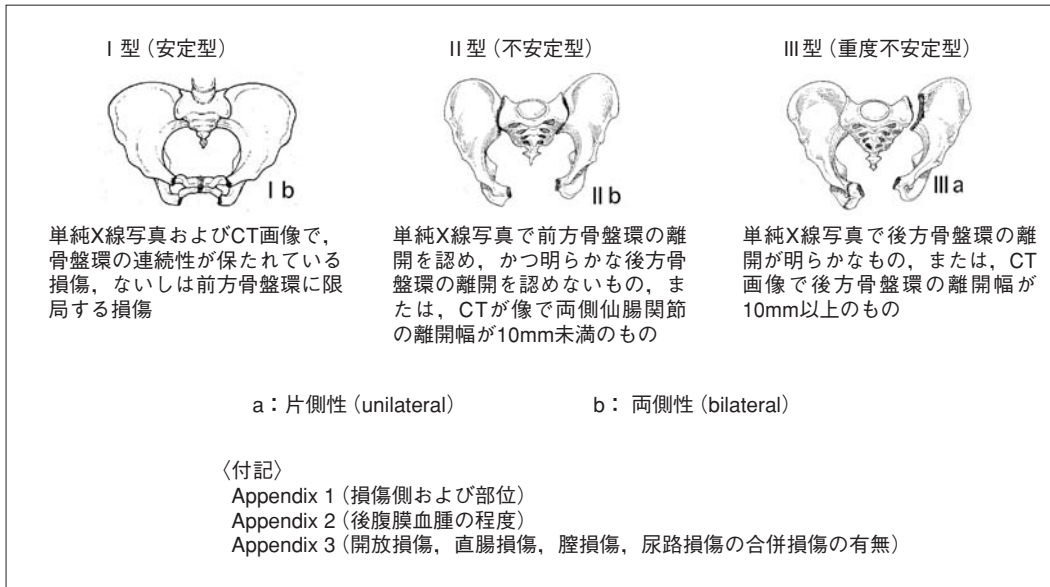


図2 日本外傷学会骨盤損傷分類 (参考文献5) より引用

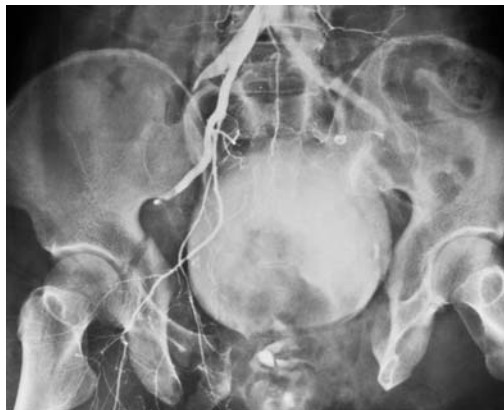

図3 Ⅲ型骨盤骨折 (血管造影)  
 重度不安定型骨盤骨折のほか、両側腸骨動脈損傷、膀胱損傷が確認できる。

## 1. I 型 (安定型)

単純X線写真, CT画像にて骨盤環の連続性が保たれている骨折で, スポーツ外傷に多い剥離骨折や, 高齢者の転倒に伴う恥・坐骨骨折が含まれる。MRIでないと診断が困難な症例もあるが, 急性期の治療を要しない場合がほとんどである。

## 2. II 型 (不安定型)

単純X線写真にて前方骨盤環の離開のみを認めるもの, あるいはCT画像上, 両側仙腸関節の離開が存在しており, その幅が10mm未満であるものである。後方成分の損傷により, 後述されるⅢ型と分類されることからわかるように, 注意深くCT画像の読影をする必要がある。

## 3. Ⅲ型 (重度不安定型)

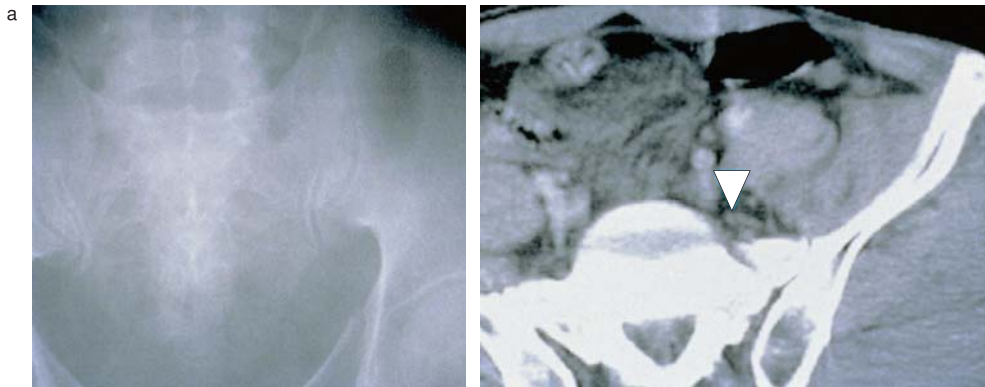
単純X線写真で後方骨盤環の離開が明らかなもの, または, CT画像で後方骨盤環の離開幅が10mm以上のものである。交通事故, 高所からの飛び降り, 転落が原因として多く, 骨折のみならず, 出血や消化管損傷, 泌尿・生殖器損傷といった合併症を見逃さないように注意しなくてはならない (図3)。

## 4. Appendix

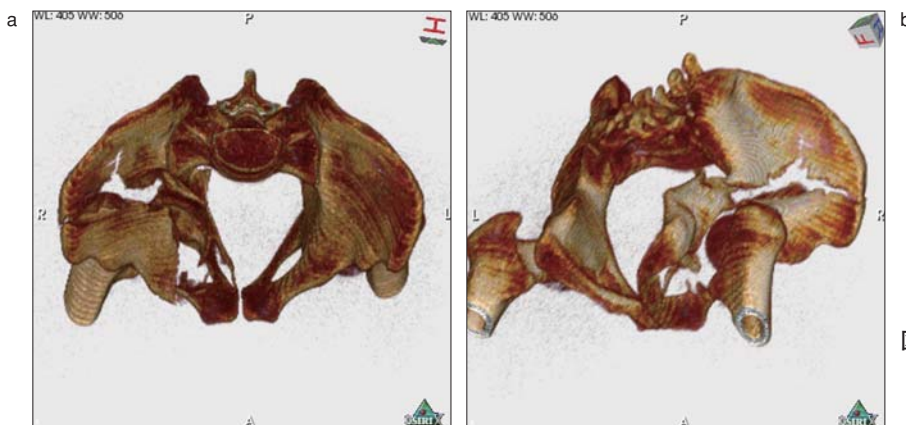
I～Ⅲ型おのおの, “a: 片側性”, “b: 両側性”を示すほか, 付記として “Appendix 1: 損傷側および部位”, “Appendix 2: 後腹膜血腫の程度”, “Appendix 3: 開放損傷, 直腸損傷, 膀胱損傷, 尿路損傷の有無”についての項目がある。

## 画像診断

単純X線写真でも骨盤骨折の診断が可能なのは多い。しかし, 単純X線写真のみでは後方成分の骨折を過小評価したり, 骨盤骨折以外に存在する循環不全の原因を見逃してしまう場合も少なくない。CTは, 単純X線写真よりも仙骨骨折・仙腸関節脱臼の診断に有用であり<sup>6)</sup> (図4), 血腫の存在やその量を測定することも可能である。また, 造影剤を使用することによって, 出血点の確認もでき, 治療方針の決定に有用である。撮影方法, 造影のタイミングが適切でない場合, 単に造影剤を投与するだけでは重要な情報を得られない場合も多い。最近普及の進んでいるマルチスライスCTでは, 短時間で, thin slice CT画像や3D-CT



**図4 仙骨骨折**  
転落にて受傷。単純X線写真(a)では骨折ははっきりしないが、CT画像(b)にて、仙骨骨折が確認できる(▽)。



**図5 交通事故による骨盤骨折**  
右寛骨臼骨折、恥坐骨骨折、腸骨骨折が認められる。3D-CT画像を作成することにより多方向から観察が可能となり、立体的評価が容易である。

画像を作成できるだけでなく(図5)、造影後複数のタイミングで撮影できるため、微小な出血点や側副血行路の診断も可能であり、救急画像診断の中心となってきている。

MRIは、濃度分解能が非常に高く、血腫や筋、腱、神経の状態を把握する際に大変有用であるが、撮像時間が長く、撮像できる条件の制約が強いため、慢性期の評価に限られているのが現状である。そのほか、消化器、泌尿・生殖器の損傷が疑われた場合には、各器官に対する造影検査が必要になることもある。

## 血管内治療(IVR)の適応

急速大量輸液・輸血、固定後に循環動態が改善しない重症例の多くが内腸骨動脈からの出血によるものであり、TAEの適応となる。また、循環動態が保たれている場合でも、CTにて出血点を確認された症例は、その後の循環不全が予測されるため、TAEの適応となる。また、多臓器損傷でIVRを行った症例におい

て、CTで確認できなかった出血点を新たに発見することも少なくないことから、血腫があり、循環動態が改善されない場合にもIVRの適応はあると考えられる。

その一方で、内腸骨動脈を結紮しても、豊富な側副血行路を介して容易に再出血が起こることや、血腫除去によるタンポナーデ効果の消失が再出血を引き起こすことがあり、骨盤損傷に伴う外科的な止血法は確立していない。

## 血管造影・塞栓術

Seldinger法による経大腿動脈法を原則とする。まず、5Fr.カテーテルシースを用いて動脈を確保する。ショック状態の際には拍動を触れないこともあるが、高齢者で動脈硬化がある場合、硬化した動脈自体を触知できることがある。次いで、ストレートあるいはピッグテイル型カテーテルを腹部大動脈に進めて、骨盤部動脈造影を施行し、下部腰椎を含めた骨盤部全体を観察する。その後、カテーテルをコブラ型に変更し、左右内腸骨動脈の選択的造影を行う。必要に応じて、

マイクロカテーテルを用いて末梢までカテーテルを誘導し、選択造影を施行する。

出血は血管造影上、造影剤の血管外漏出として確認される(図6)。そのほか、二次的所見としては、血管の断裂、偏位、攣縮などがある。大動脈からの造影では血管外漏出が確認できない場合でも、選択造影にて確認できる場合や、1か所の漏出部が複数の血管損傷からなっている場合も少なくなく、多発病変で、中枢側より塞栓術を行うとき以外には、選択造影を行うことが望ましい。後腹膜血腫の原因血管のほとんどは内腸骨動脈の分枝であるが、重症例においては、腰動脈、正中仙骨動脈、下腹壁動脈、深腸骨回旋動脈などからの出血が確認されるときもある。また、多発外傷に伴う骨盤骨折の場合には、腎機能など特別な問題がないかぎり、損傷血管の確認を行うことも理想である。

血管造影にて出血を示す所見が明らかであれば、そのままTAEを施行する。塞栓物質は、ゼラチンスポンジ細片(基本は1mm角)を希釈造影剤と混和したものをを用いる。X線透視下で逆流が起こ