

# 1. ソナゾイド造影超音波検査の 有用性と位置づけ

## — 肝腫瘍診療を中心に 今後の可能性も含めて

西垣 洋一

岐阜市民病院肝臓内科

ソナゾイド造影超音波検査(ソナゾイドCEUS)は、空間、時間およびコントラスト分解能が高く、副作用がきわめて少ない安全な造影剤というのが特長である。現在当院では、肝腫瘍の診断および治療においてソナゾイドCEUSを積極的に取り入れ、肝腫瘍の日常診療の中心となっている。

### HCCの診断と 治療における有用性

#### 1. 早期HCCの拾い上げ

肝細胞がん(HCC)は、近年、Gd-EOB-DTPA造影MRI(EOB-MRI)の

登場により、従来の画像では見られなかった非多血性の結節が、多数発見されるようになった。このような非多血性の結節のほとんどは、高分化型HCCとの報告があるが<sup>1)</sup>、非多血性結節の中から早い時期に多血化してくる結節を拾い上げられたらその意義は大きい。

HCCは、その発生の過程において、多血化し典型的な画像所見を呈する前段階で、一時動脈血流が低下した乏血状態となることが認識されており、この時期の後に腫瘍血管の増殖が起こり多血化が始まると考えられる<sup>2)</sup>。ソナゾイドCEUSでは、この時期をとらえることができる。ソナゾイド静注10~30秒後の動脈相を観察すると、周囲の肝組織

にはソナゾイドが流入するのに対して、結節内にはほとんどソナゾイドの流入が見られず、結節は明瞭な低エコー結節として描出される。われわれの検討では、このような結節に生検を行うと、約70%が高分化型HCCであった。サンプリングエラーを考慮すると、ソナゾイドCEUSにて明瞭な乏血所見を呈する結節は、そのほとんどがやがて多血化が起こってくる高分化型HCCではないかと考えている。この乏血所見は、通常のダイナミックCTあるいはMRIではとらえられず、造影剤の感度とリアルタイム性の高いソナゾイドCEUSのみでとらえることができると思われる(図1)。

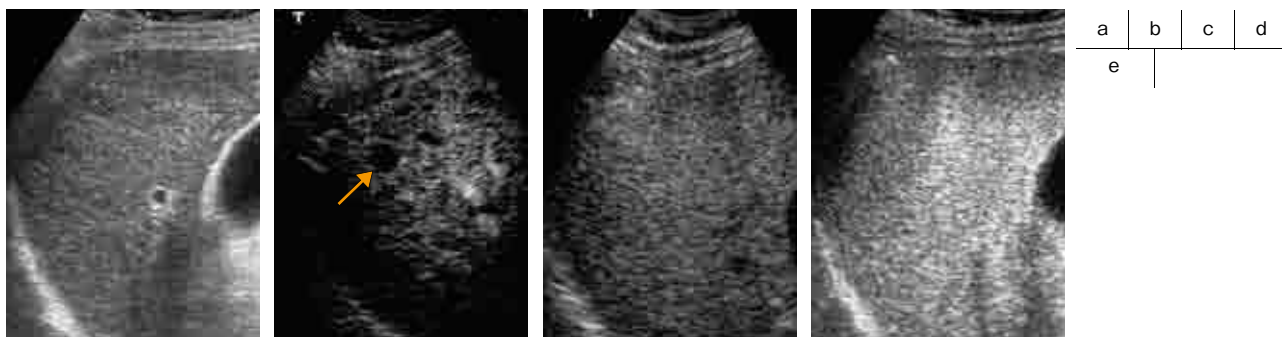


図1 乏血性HCC

- a: 超音波Bモード像。肝S<sub>8</sub>に、10mm大の低エコー結節を認めた。
  - b: ソナゾイドCEUS早期血管相。造影剤はほとんど結節内に流入せず、明瞭な乏血性腫瘍として描出されていた(↑)。
  - c: ソナゾイドCEUS後期血管相。結節は周辺肝と同様に染色されていた。
  - d: ソナゾイドCEUS Kupffer相。defect像は見られなかった。
  - e: 病理組織像。細索状型の高分化型HCCの所見。
- ・使用装置: Aplio XG(東芝社製)