

## 6. 子宮・卵巣のMRS/CSI

竹内麻由美 / 松崎 健司 / 原田 雅史 徳島大学医学部放射線科

子宮・卵巣病変のMRSについては、まとまった報告が少なく、臨床の現場で広く活用されているとは言い難い。しかし、近年になって3T装置の導入による高いSNRとchemical shiftの増加によるピーク分解能の向上により、安定して良好なスペクトルが得られるようになってきており、女性骨盤部領域においても腫瘍の良悪性の鑑別や質的診断への有用性が報告されている<sup>1)~3)</sup>。本稿では子宮・卵巣病変におけるMRSの現況について概説する。

### 子宮・卵巣病変のMRS

子宮筋層や卵巣の病変に対して経皮的な生検が行われることは少なく、MRIを中心とした術前の画像診断の果たす役割が大きい。また、子宮頸がんは生検により診断されるが、病期診断や治療効果判定において画像診断は有用である。しかし、従来の形態診断では、病変の

良悪性の鑑別や質的診断には限界があり、また治療効果判定はサイズの変化を基に行うため治療開始後早期での評価は困難である。MRSは形態診断に生化学的な情報を付加することにより、診断能の向上が期待される。

子宮・卵巣のMRSでは<sup>1</sup>H-MRSが一般的であり、当施設ではシングルボクセル法を用いてpoint-resolved spectroscopy (PRESS) 法でlong TE (144ms) に設定して測定している。測定時間は約5分と、ルーチン検査に追加が可能である。

### 良悪性の鑑別

MRSによる腫瘍の良悪性の鑑別には、細胞増殖能の指標となるcholine (Cho) と、壊死を反映するlipid (Lip) の検出が有用と考えられる。Choは腫瘍の充実部で検出され、良性・悪性ともにピークを認めるが、一般に悪性腫瘍でより高い

ピークを呈する傾向が見られる。女性骨盤部病変では、T2強調像にて高信号を呈し良悪性の鑑別が問題となる子宮筋層病変や、生検にて診断が困難な内膜病変の診断に有用な可能性が示唆されている<sup>4)</sup>。良性の子宮筋腫は通常T2強調像にて境界明瞭な低信号腫瘍として認められるが、時にさまざまな変性や浮腫により信号上昇を来し、悪性腫瘍との鑑別が困難となる。子宮筋層の悪性病変は、肉腫や悪性リンパ腫など悪性の高い腫瘍が多く、腫瘍細胞の増殖能を反映して高いChoのピークを呈する傾向がある(図1)。一方、浮腫や水腫様変性を来した良性の子宮筋腫は、細胞密度の低下によりChoのピークは低く見られ(図2)、鑑別に有用と考えられる。最近では「LCModel」などの解析ソフトウェアを用いた定量評価も試みられ、適切な閾値設定による良悪性の鑑別への有用性が報告されている<sup>4)</sup>。ただし、Choは腫瘍の充実部の増殖能を反映するため、測定VOI内に壊死や液体成分が存在するとみかけ上の濃度低下を来すことに注意が必要である。

Choのピークはガドリニウム製剤による造影後に低下するため<sup>5)</sup>、造影前にMRSの測定を行うことが望ましい。高度な悪性腫瘍で凝固壊死の強い領域にVOIを設定するとChoのピークが著しく低下するが、このような症例では壊死を反映した高いLipのピークが悪性を示唆する所見となる。悪性腫瘍では阻血などのさまざまなストレス環境下に細胞質内に蓄積する脂質や、破壊された細胞から

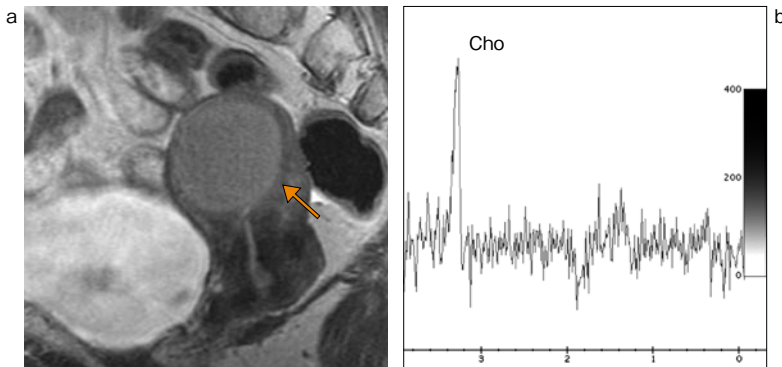


図1 子宮悪性リンパ腫

a: T2強調矢状断像にて均一な高信号を呈する子宮体部腫瘍(←)を認める。  
b: MRS (PRESS法, TE = 144ms) ではChoの高いピークを認め、悪性腫瘍が示唆される。