

II 臨床における“いま”と“これから”—ジャンル別に見る適応と有用性

●PET/CTをどう使いこなすか？—経験豊富な施設からの報告

5) 非腫瘍性全身性疾患への試み ——炎症性疾患

窪田 和雄 独立行政法人 国立国際医療研究センター核医学科

はじめに

悪性腫瘍における糖代謝の亢進，特に低酸素の環境における嫌気性解糖の亢進が古くから知られている。これを利用したFDG-PETによる腫瘍診断は前項(6～14頁)で述べられている。同様に，白血球・マクロファージ・リンパ球などの免疫細胞は，刺激を受けて嫌気性環境で糖を消費しエネルギーを得て活性化し，貪食作用などにより異物や細菌を処理する。また，新生血管や増殖する繊維芽細胞により構成される若い肉芽組織も糖を消費し，炎症の拡大を防ぐために防波堤を築く。膿瘍壁のFDG

の高集積がこれに相当する。このように，感染や自己免疫などによる活動性の炎症病巣にFDGは高い集積を示し，FDG-PETを化膿性の炎症，結核など肉芽腫性炎症，大動脈炎，関節炎などの評価に用いることができる¹⁾。さらに，動脈硬化や，粥状プラークも炎症病巣と考えられており，動脈硬化の診断，大動脈瘤，特に炎症性動脈瘤の診断に有用であると考えられている。本稿では，感染性脊椎炎の診断，不明熱の診断へのFDG-PET/CTの応用を紹介する。なお，これらのFDG-PET検査は，臨床研究として実施されている。

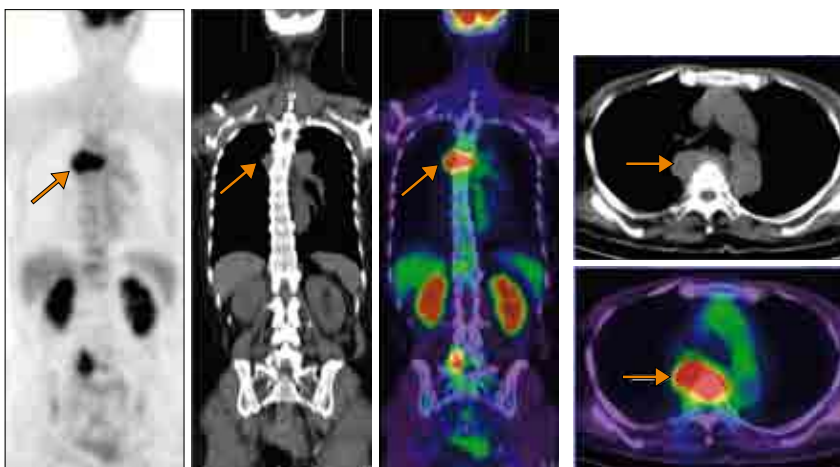
炎症性疾患へのFDG-PETの保険適用であるが，日本では自動合成装置の

薬事承認の適用疾患に入っていないため，適用ではない。海外でも承認されていない。先進医療などにより当局を納得させる明かなエビデンスを作る必要がある。

感染性脊椎炎の診断

われわれは，感染性脊椎炎と最終的に診断された症例において，FDG-PET/CTが治療方針にどの程度貢献することができたのか検討した。この結果では，FDG-PET/CTの情報により，29人の患者の中で，15人に治療方針に強い影響を与えた。この中で10人は感染巣の発見などにより抗生剤治療の期間が延長，3人はFDGの集積に基づき生検部位が決定，2人は手術が必要な新たな病変の検出ができた。これらの病変の大半は，臨床医がその存在に気づいておらず，FDG-PET/CTで病変が検出されてから，MRIによる評価が施行されている。結核性脊椎炎の病巣のSUV値は 9.68 ± 5.75 ($n = 15$)，化膿性脊椎炎のSUV値は 5.59 ± 2.30 ($n = 28$)で， $p = 0.017$ の危険率で有意に結核性脊椎炎の病巣の方がFDG集積が高かった。FDG集積とCRP，WBCなどとの相関はなかった。FDG-PET/CTの質的診断能は，MRIには劣るものの，感染の範囲や新出病変，予想外の病変の検出が容易であるといった点で有用性が高いと考えている²⁾。図1に，典型例を示す。

脊椎炎でなくとも，感染性の関節炎の評価にもFDG-PET/CTは有用である。図2に，結核性肩関節炎の症例を



a: 冠状断像

b: 胸椎の横断像

図1 化膿性椎体炎のFDG-PET/CT (70歳代，女性)

a: 冠状断像。第5胸椎および第5腰椎右側に集積がある。

b: 胸椎の横断像。軟組織腫瘍に一致して，集積がある。

FDG-PETでは腫瘍性病変と区別がつかず，手術(固定術)が施行され病理診断にて化膿性椎体炎が判明した。