

東野英利子 筑波メディカルセンターつくば総合健診センター

マンモグラフィ撮影時に得られる情報は、読影において非常に重要である。境界明瞭な腫瘍に見えるものが皮膚なのか乳腺の中なのか、構築の乱れなのか手術瘢痕なのか、所見にある術後とはどの部分かなど、読影時に悩むことも少なくない。その際、撮影を担当した診療放射線技師（以下、技師）からの情報が、判断に役立つケースもある。本講演では、読影の妨げにならず、しかも的確に情報を伝えることができるように工夫したExam-Markerの使用例について、読影医の立場から紹介する。

### 読影医への情報伝達

異常乳頭分泌の依頼目的でマンモグラフィを行い、MLO像で皮下に病変が認められた臨床例がある。読影では、「右乳房U領域の皮下に見られる直径7mmの腫瘍は、皮膚病変かリンパ節の可能性が高く、CCで外側に見られる9mmの境界明瞭な腫瘍と一致すれば、カテゴリー2が適当」と報告した。検診例であれば、カテゴリー3となる可能性が高い。しかし後日、外来で診察する機会があり、指摘した腫瘍は「ほくろ」であったことがわかった。「ほくろあり」との撮影時所見があれば、迷わずに読影できた例である。

以前、アナログマンモグラフィの時代には、撮影室と読影室が近かったこともあり、疑問があれば、すぐに撮影時の情報を確認に行くことができた。また、個々のフィルム袋に入れる依頼票に情報を書き込むこともできた。現在、他施設から送られてくる検診マンモグラムは、50人分（100枚）のフィルムが箱に入って回ってくる。貼付された管理表に、撮影時に所見があった症例については、フィルム番号とともに所見が書き込まれているが、これが読影時には非常に重要である。

デジタルマンモグラフィが普及したいま、手書きや口頭といったアナログで簡易な情報伝達は難しい。そこで、Exam-

Markerが有用性を発揮すると思われる。

### Exam-Markerの使用法

当センターにおけるExam-Markerは、試行段階であるが、現在の読影手順は、最初に技師が検診システムに記入したコメントを確認し、次にマンモグラムを見ながら、コメントに相当する所見の検討や他に異常がないかを観察し、その後Exam-Markerを表示して確認するという流れで行っている。

ほくろや手術瘢痕と書かれた矢印マークをマンモグラムに重ねて見てしまうと、画像に写っているかどうかわからないものを断定していることになり、たとえ通常の読影後にExam-Markerを表示したとしても、読影に先入観が入り、乳腺の病変を皮膚病変ととらえてしまう恐れがある。そこで、超音波検査時に使用するような乳房のマークに皮膚所見の位置と大きさを示し、画像の乳房外に添付したものを最後に確認することで、読影の妨げにならず、役立つ情報として活用することができる。経験上、ほくろはマンモグラムに写らないことも多く、この方法なら最初からExam-Markerを表示していても読影に支障はないと考えられる。検診などでは、初めから表示した方が時間節約となる。

### 情報伝達のポイント

#### ●手術瘢痕

最近では、乳房温存療法術後に検診マンモグラフィを行うケースも増えており、このような場合は、局所再発の有無も確認する必要がある。

手術による変形が強い場合は、Exam-Markerがなくてもすぐわかるが、なかには「手術瘢痕あり」とコメントがあっ

ても、マンモグラムだけではわからない場合もある（図1）。当センターでは、皮膚に手術瘢痕がある場合には、良性か悪性かの区別や手術時期などを、撮影時に技師ができるだけヒアリングするようにしている。良性か悪性かの情報があれば、局所再発の可能性もある程度判断できるため、読影には非常に役立つ。

#### ●触知情報

特に異常が認められない検診マンモグラムでも、技師からポジショニング時に腫瘍に触れたとの情報があれば、注意深く観察できる。図2はそのような症例で、MLO像（a）だけでは中心部が低濃度であるため腫瘍として取り上げられないと思われるが、CC像（b）では、技師がしこりと指摘した部位に腫瘍が認められ、精密検査となった。超音波による精密検査では、しこりの部分に腫瘍が認められ、悪性も否定できなかった。針生検で線維腺腫との診断で、経過観察となった。

#### ●陥没乳頭

乳頭直下は、正常でも濃度が高く腫瘍は見えにくい。乳腺直下に腫瘍状のものが見える場合、陥没乳頭であれば問題ないが、乳頭が正常であれば所見としてとらえなければならない。そのため、技師からの「陥没乳頭あり」という情報も有用である。

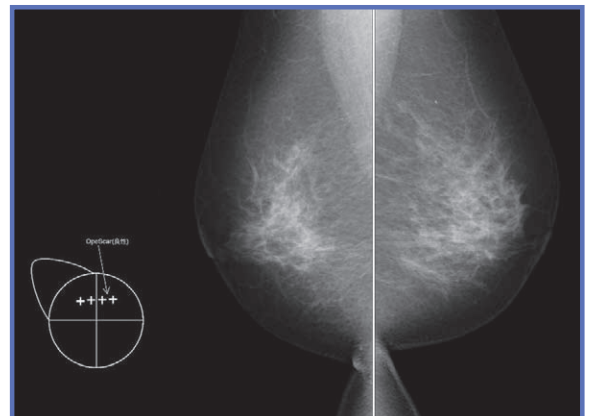


図1 乳房温存療法術後の検診例  
Exam-Markerがなければ、手術瘢痕（Ope Scar）の確認が難しい。

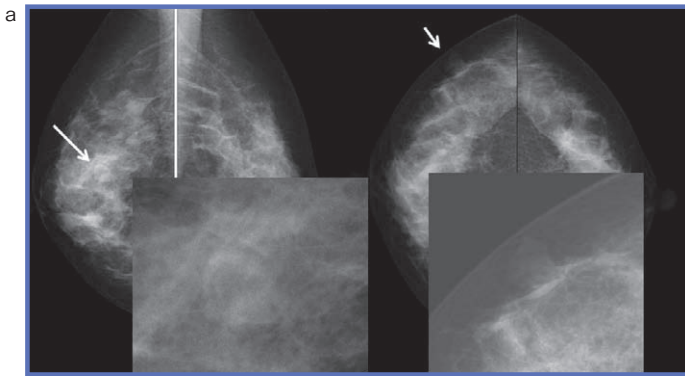


図2 ポジショニング時に腫瘍を触れた症例  
技師からの情報で腫瘍を取り上げ、精密検査となった。

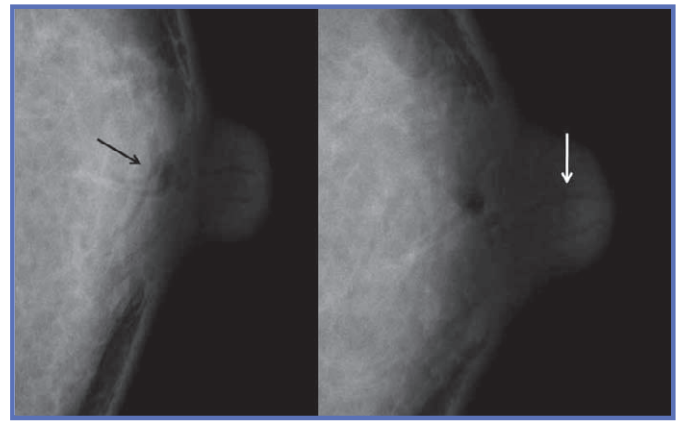


図3 乳管中の分泌物が写った症例

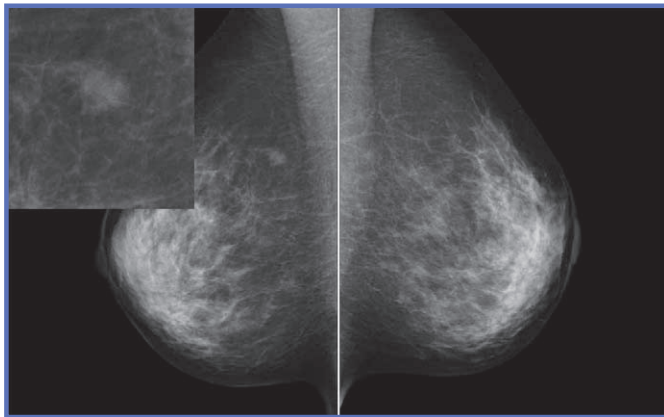


図4 FADが認められる症例

### ● 乳頭分泌

乳頭分泌のある症例の一部に、乳頭部分に分泌物が球状になって写ることがある。CC像では乳頭の上に乗って見え、MLO像では下に垂れ下がって見えることがある。技師から、「乳頭分泌あり」との所見があれば、診断の参考となる。

また、乳管の中に分泌物と思われるものが写ることもある。図3のようなデンスプレストの症例で、脂肪濃度の乳管状構造が見えることがあるが、乳管内の濃度は脂肪濃度であると思われ、乳腺の場合は脂肪を含んだミルクであることが考えられる。ただし、これらは確定的なものではないので、同様な症例の情報については、検討する必要がある。

### 検診における有用性と 同時併用検診の総合判定

図4は、FAD（局所的非対称陰影）があり、乳腺の飛び地の可能性が高いが、検診であれば要精密検査となる症例である。この受診者は、同日に超音波検査も受けており、特に異常なしとの結果で

あった。しかし、超音波で該当部位が検査されているかが不確実であったため、後日、外来で精密検査を行った。

精密検査の超音波では、豹紋状乳腺の飛び地が、該当部位にはほぼ同じ大き

さで認められた。非浸潤癌がこのように写ることもあるため、念のため細胞診を行ったが、陰性で乳腺の一部とされた。

当センターでは、超音波の過去画像を参照しながら検査を行っている。参照用モニターには、当日撮影したマンモグラフィ画像を表示することもできるが、モニターの画素数不足で、詳細な読影は不能である。しかし、Exam-Markerを導入したことにより、マンモグラフィ画像と共に、FADや腫瘍などのコメントが参照できるため、より注意深く超音波検査を行うことができ、要精検率の低下につながる可能性もある。

現在は、マンモグラフィと超音波の同時併用検診を行う施設も増えている。両検査を施行することで、乳がんの検出感度の向上が期待されるが、同時に要精検率の増加や、特異度の低下が予想される。そこで、JABTS（NPO法人日本乳腺甲状腺超音波診断会議）検診班から総合判定基準案が提案されており、今後、両方の結果を合わせた総合判定が進むものと思われる。例えば、マンモ

グラフィで乳腺と重なって見える陰影が腫瘍かどうかの判断が付きにくい場合、マンモグラフィ読影だけではカテゴリ3となる。しかし、超音波で確認し、嚢胞であることが判明すれば、総合判定としてカテゴリ2となり、また真の腫瘍でないことが判断できれば、カテゴリ1とすることもできる。

### Exam-Markerの活用方法

診療場においては、依頼医とのコミュニケーションにExam-Markerが有用である。正式な読影は後日行うとしても、Exam-Markerの入ったマンモグラムを、撮影後すぐに依頼医が参照用モニターで確認することができるため、追加撮影の必要性をすぐに判断することができる。さらに、腫瘍やFADの情報を伝えることで、その日の内に超音波検査を追加することもでき、受診回数を減らすことができる可能性もある。

今後は遠隔読影が進むと考えられるが、遠隔読影では撮影者と読影医のコミュニケーションが非常に難しい。特に、乳がん検診では視触診がないこともあり、ほくろの有無などもわからないため、Exam-Markerのような情報伝達機能が非常に重要になってくるとと思われる。



東野英利子  
Tohno Eriko

筑波大学医学専門学群卒業。きぬ医師会病院放射線科診療科長。英国留学を経て、1998年筑波大学講師、2002年筑波大学助教授。2011年より筑波メディカルセンターつくば総合健診センター診療部長。